

## ALTERNATIVAS TERAPÊUTICAS PARA AS MICROVARIZES E TELANGIECTASIAS

Raimundo Rosendo de Oliveira<sup>1</sup>  
André Filipe Vieira Pereira da Silva<sup>2</sup>

### RESUMO

As manifestações macroscópicas decorrentes das alterações morfológicas nas veias é o que denominamos de veias varicosas ou, simplesmente, varizes. Um tipo de variz, a telangiectasia, é definida como dilatação intradérmica da veia, cujo diâmetro estimado é de aproximadamente 1 mm. A escleroterapia é, no momento, o tratamento de escolha destinado às pessoas acometidas de telangiectasias. A finalidade do tratamento é a oclusão do tronco varicoso em questão. Os efeitos colaterais ainda são um desafio. O presente trabalho faz uma abordagem sobre as alternativas terapêuticas para o tratamento das varizes e das telangiectasias. Destacam-se a Crioesccleroterapia, o *Laser*, as Microcirurgias e a Agulha para Lise Mecânica. Este último, sendo o método mais recentemente desenvolvido, vem despertando interesse da comunidade científica por suas vantagens terapêuticas e de custos.

**Palavras-chave:** Microvarizes. Telangiectasias., Alternativas terapêuticas. Agulha para Lise Mecânica.

### ABSTRACT

#### Therapeutic alternatives for Microvarices and Telangiectasis

The current macroscopic manifestations of the morphologic alterations in the veins are what denominated of varicose veins or, simply, varicose veins. A varicose vein type, the telangiectasis, is defined as intradermal dilation of the vein, whose dear diameter is of approximately 1 mm. the sclerotherapy is, in the moment, the choice treatment destined to the attacked people of telangiectasis. The purpose of the treatment is the occlusion of the varicose trunk in subject. The side effects are still a challenge. The present work makes an approach on the therapeutic alternatives for the treatment of the varicose veins and of the telangiectasis. They stand out Criosclerotherapy, the *Laser*, the Microsurgeries and Needle for Mechanical Lysis of vessels. This last one, being the method more recently developed, it is waking up interest of the scientific community for their therapeutic advantages and of costs.

Key-word: Varicose vein. Telangiectasis. Therapeutic alternatives. Needle for Mechanical Lysis

1. Médico, Professor de Anatomia na Universidade Estadual do Rio Grande do Norte (UERN), Mossoró-RN.
2. Biomédico, Pesquisador do Laboratório de Citologia Clínica e Histologia Quantitativa, Departamento de Ciências Farmacêuticas da Universidade Federal de Pernambuco.

## 1 INTRODUÇÃO: CARACTERÍSTICAS DOS VASOS SANGUÍNEOS

O sistema circulatório abrange os sistemas vascular sanguíneo e linfático. O sistema vascular sanguíneo é formado pelo coração, órgão cuja função é propulsão do sangue; artérias que são vasos eferentes que diminuem de calibre à medida que se ramificam, e têm por função transportar para os tecidos sangue rico em nutrientes e oxigênio; capilares, uma delgada rede de túbulos que se anastomosam profusamente e através de suas paredes se dá a troca entre o sangue e os tecidos; as veias são responsáveis pela drenagem de sangue, levando-o no sentido inverso ao das artérias, resultam da fusão de capilares venosos, e se tornam cada vez mais calibrosas à medida que se aproximam do coração, para onde trazem o sangue (JUNQUEIRA; CARNEIRO, 2004). As paredes arteriais são geralmente mais espessas do que os correspondentes venosos, porém, cerca de dois terços do sangue sistêmico encontra-se na circulação venosa. O fluxo sanguíneo no interior das veias, ao contrário do arterial, não se faz sob pressão e é impedido de refluir graças a presença de válvulas encontradas em muitas veias, particularmente naquelas das extremidades onde o sangue flui contra a gravidade, e pela força da bomba muscular que exerce uma ação de impulsionar o sangue em direção ao coração (HOLLINGSWORTH et al., 2001; AUN; LEÃO, 2002).

O sistema linfático se desenvolve independentemente do sistema vascular sanguíneo, às custas da fusão de fendas mesenquimais ou da canalização de formações mesenquimais diferenciadas: conexão com as veias é fenômeno secundário. Todo sistema linfático provém de brotos e tubos que nascem das veias. Estas formações se dilatam e formam sacos que se estendem para a periferia e, em contínua progressão, alcançam todos os órgãos (exceto tecido ósseo, sistema nervoso central, meninges, córneas, unhas e cartilagens), assim como a pele e as membranas serosas. Algumas anastomoses linfovenosas encontradas no adulto formam-se posteriormente (DUQUE; DUQUE, 2001).

Todo o sistema circulatório encontra-se revestido internamente por endotélio, um epitélio simples, pavimentoso, derivado do mesênquima. Pode ser dividido em macrovascularização, que são vasos maiores que 1mm de diâmetro e, microvascularização, que são vasos menores que 1mm de diâmetro. De um modo geral, apresentam as camadas íntima, média e adventícia. A túnica íntima apresenta uma camada de células endoteliais que reveste a superfície interna do vaso, este endotélio se apóia na camada subendotelial, formada

por tecido conjuntivo frouxo, e que pode, ocasionalmente, apresentar células musculares lisas. Nas artérias a camada íntima apresenta ainda a camada limitante elástica interna, que a separa da camada média. A camada média é formada, principalmente, por fibras musculares lisas. As artérias possuem também uma camada limitante elástica externa, que separa da adventícia. A túnica adventícia consiste principalmente de tecido conjuntivo com fibras elásticas e colágenas (JUNQUEIRA; CARNEIRO, 2004).

## **2 VARIZES**

### **2.1 Etiologia e classificação das varizes**

Varizes são alterações morfológicas que ocorrem nos vasos sanguíneos e linfáticos, ocasionado por fatores predisponentes e desencadeantes levando-os a tortuosidades e estases sanguíneas podendo provocar dores, desconforto e alterações estéticas (MAFFEI, 1982).

Existem dois tipos de varizes: as chamadas primárias, que aparecem influenciadas pela tendência hereditária e as chamadas secundárias que aparecem por doenças adquiridas no decorrer da vida, sendo de tratamento mais difícil. As varizes primárias são as responsáveis pelas antiestéticas linhas vermelhas e azuis de diversos tamanhos, especialmente nos membros inferiores, predominantemente no sexo feminino, e também pelas varizes de maior calibre que são as mais freqüentes. As varizes secundárias, chamadas erroneamente de "varizes internas", são causadas por doenças nas paredes das veias internas (LONDON; NASH, 2000).

Em 1949, Pratt descreveu como “varizes arteriais” o que mais tarde viria a ser chamado de fístula arteriovenosa que são dilatações das veias provocada pela pressão do fluxo arterial. O termo ainda foi utilizado por alguns autores (ABDALLA, 1951; AALSMEER, 1954), mas logo entrou em desuso.

As varizes linfáticas ocorrem por processos displásicos congênitos ou por obstrução dos canalículos linfáticos por parasitas helmintos, especialmente, *Whuchereria bancrofti*, ou linfangites crônicas por repetição de infecções, frequentemente, por *Streptococcus beta-hemolítico* do grupo A (CORDEIRO; BACARAT, 1983; DUQUE; DUQUE, 2001).

As veias são os vasos mais predispostos a dilatações irregulares. Existe uma tendência para que o sangue se acumule nos membros inferiores devido à força da gravidade ocasionada pela posição ereta adquirida pelo homem, por isso é comum queixas de desconforto quando se passam horas seguidas sem movimentação. Podem ocorrer manifestações visíveis decorrentes das alterações nas veias nestes membros, ao que denominamos de veias varicosas ou, simplesmente, varizes venosas (GOLLEDGE; QUIGLEY, 2003).

## 2.2 Varizes venosas

As varizes venosas constituem uma das doenças mais antigas que se tem relato e atualmente está presente, em média, em torno de 30 a 40% da população brasileira. Alguns fatores de riscos são considerados, tais como ocupação, gravidez, dieta, obesidade, hereditariedade e etnia, sendo as mulheres as mais afetadas numa razão de 4:1. Acredita-se que 70% das mulheres com idade acima de 40 anos apresentem veias varicosas (CLEAVE, 1959; ABRAMSON, et al., 1981; MAFFEI, et al., 1986; SADICK, et al., 1992; CORNU-THERNARD, et al., 1994; EVANS, et al., 1999; IANNUZZI, et al., 2002; MAFFEI, et al., 2002; BEEBE-DIMMER, et al., 2005).

As principais teorias sobre etiologia das varizes venosas primárias ou essenciais dos membros inferiores estão relacionadas com alterações na parede da veia, com modificação na estrutura do colágeno e/ou elastina, incompetência valvar localizada ou segmentar e presença de fistulas artério-venosas ao nível da microcirculação. As varizes secundárias estão relacionadas com a síndrome pós-flebitica, gravidez, fistulas arteriovenosas traumáticas, angiодisplasias e compressões extrínsecas (JOHNSON; RUTHERFORD, 1995).

Dentre as várias etiologias das varizes venosas primárias de membros inferiores a mais aceita, atualmente, relaciona-se com anormalidade na estrutura da parede venosa resultando em dilatação venosa que leva à insuficiência valvar (BOUISSOU, et al., 1988; PSAILA e MELHUIISH, 1989). Estas anormalidades encontradas pelas microscopias óptica e eletrônica são: endotélio vacuolizado com núcleos picnóticos, (PSAILA; MELHUIISH, 1989) adelgaçamento e desorganização da camada de músculo liso (BOUISSOU, et al., 1988) degeneração fibrosa da camada média e edema das fibras primárias (THULESIUS et al., 1988).

Em pacientes com varicosidades primárias, os estudos morfológicos e histoquímicos encontraram conteúdo alterado de elastina, de colágeno e de músculo liso em veias superficiais da perna (ROSE; AHMED, 1986; MELLO, 1999). Em veias varicosas primárias e secundárias observam-se a capacidade reduzida de contração em resposta à noradrenalina, serotonina e histamina (THULESIUS et al., 1991).

Podemos também considerar as varizes venosas como leves ou graves. As “leves” são as que, embora sejam uma doença, não causam um problema de saúde imediato, causando mais preocupações estéticas; e as “graves”, são as que causam sérios problemas, como sangramentos, úlceras, eczema, infecções, vermelhidão, manchas, espessamento da pele, dor, flebite e mesmo a embolia pulmonar, raro em varizes primárias, mas que põe em risco até a vida do paciente (MEDICAL, 2005).

Com os avanços no conhecimento da doença venosa crônica houve necessidade de se expandir as definições que pudessem abranger muitos de seus aspectos, incluindo os anatômicos, fisiopatológicos e etiológicos. Com esta finalidade, em 1994, foi elaborado pelo Comitê Internacional do Fórum Venoso Americano, um documento de Consenso para a classificação da doença venosa, que se baseava no quadro clínico, nos fatores etiológicos, na distribuição anatômica e nos achados fisiopatológicos, denominado de Classificação Clínica, Etiológica, Anatômica e Fisiopatológica (CEAP). (PORTER; MONETA, 1995; BEEBE et al., 1996; KISTNER et al., 1996; KISTNER, 1996; LABROUPOLOS et al., 1997; VIN, 2005).

Alguns autores (MEDICAL, 2005; RUTHERFORD, 1996; RUTHERFORD et al., 2000) consideram a classificação CEAP bastante trabalhosa, quando utilizada na sua forma completa, não sendo utilizada na prática do atendimento de pacientes.

Em pesquisas científicas, lideradas por médicos da Clínica Naturale (São Paulo, Brasil), foi desenvolvida uma nova Classificação Clínica, conhecida como Classificação Estético Funcional, ou “Classificação de Francischelli”, que divide os pacientes portadores de varizes em 4 Tipos ou Grupos. Cada um dos grupos tem características comuns que permitem escolher os melhores tratamentos (MEDICAL, 2005).

De acordo com a Classificação de Francischelli, a que é classificada em Tipo 1, as varizes são consideradas mais um problema estético. Estas mesmas varizes são, de acordo com a classificação do CEAP, apresentadas como C1. A classificação CEAP (Tabela 1) é adotada pela maioria dos trabalhos científicos acadêmicos.

Tabela 1 - Classificação Clínica, Etiológica, Anatômica e Fisiopatológica - CEAP

Class e	Classificação Clínica
0	Nenhum sinal visível ou palpável de doença venosa
1	Veias reticulares ou telangiectasia
2	Veias varicosas
3	Edema
4	Alterações da pele (pigmentação, eczema venoso, lipodermatoesclerose)
5	Alterações da pele, além de ulcerações cicatrizadas
6	Alterações na pele, além de ulcerações ativas, am andamento

### 2.3 Telangiectasias venosas – Veias Reticulares

No seu estudo, Maffei (1982) encontrou uma prevalência de 82% de telangiectasias, o que o levou a considerar como uma característica da raça humana, passando a constituir uma doença quando se torna muito extensa representando, desta forma, um risco para o portador que se queixa de dor ou queimação na região, especialmente em mulheres quando no período menstrual.

As telangiectasias venosas são pequenos capilares localizados na pele, muito finos, ramificados, em geral de coloração avermelhada, constituídas de microfistulas arteriovenosas. São também chamadas "spider veins" ou veias reticulares, pelo padrão tipo "teias de aranha" e, na grande maioria das vezes, causam distúrbios apenas do ponto de vista estético (MORAES, 1965). Podemos afirmar que as telangiectasias são definidas como dilatações

intradérmicas das veias, cujo diâmetro estimado é de aproximadamente 1 mm (OLIVEIRA et al., 2007).

Localizam-se mais frequentemente na face interna ou externa da coxa, podendo estar associadas a outras alterações venosas. Apesar da causa de seu desenvolvimento não ser bem conhecida, cogita-se o envolvimento de um fator hormonal, possivelmente estrogênico, sendo frequentemente sintomático em mulheres durante a fase menstrual. Parecem ser desencadeadas durante a gravidez ou pelo uso de anticoncepcionais orais. (ARNOLDI, 1957, MAFFEI, et al., 2002).

### **3 TRATAMENTO CONVENCIONAL**

Na terapêutica clínica das varizes, tornam-se necessárias algumas medidas gerais como: combater o excesso de peso corporal; estimular a atividade física; evitar o ortostatismo prolongado e uso de fármacos como estrogênio/progesterona, tireotrófico, bloqueadores do canal de cálcio.

#### **3.1 Escleroterapia**

A escleroterapia, conhecida como "aplicação", é, no momento, o tratamento de escolha destinado às pessoas acometidas de telangiectasias, sendo acompanhada por um conjunto de medidas desde dieta a exercícios físicos orientados, bem como a utilização de meias elásticas, controle hormonal e suspensão do uso de anticoncepcionais (CORREIA ; OLIVEIRA, 2003; UNGETHUEM, 2003).

A finalidade do tratamento é a oclusão do tronco varicoso em questão. A idéia é introduzir na veia uma substância irritante que induza a um processo inflamatório, levando a fibrose, fazendo com que o vaso perca seu caráter cilíndrico, excluindo-o do caminho da circulação (PINTO-RIBEIRO, 1987).

Utiliza-se um líquido esclerosante, o aethoxyesclerol (polidocanol) ou o oleato de etanolamina a 5%, que é injetado através de microagulhas dentro do vaso. Pode ser associado com glicose a 50% ou a 75%, que já é por si uma substância esclerosante. Para alívio de ardência utiliza-se xylocaína, inclusive quando se faz uso de aethoxyesclerol que possui propriedades anestésicas (MORAES, 1962; PINTO-RIBEIRO, 1987; UNGETHUEM, 2003).

Deve-se tentar aplicar o esclerosante em todos os ramos possíveis. O volume aplicado deve ser pequeno para que ao atingir os vasos maiores seja diluído pelo sangue, perdendo assim, sua concentração inicial e, portanto, o efeito danoso. Por isso são necessárias as sessões (até 4), onde são realizadas de 10 a 50 picadas em cada uma, com intervalo, entre sessões, de uma a três semanas (UNGETHUEM, 2003).

A vantagem do tratamento com escleroterapia é que ele pode ser feito em sessões no consultório médico e o paciente pode exercer suas atividades normais em poucos dias, mas, de acordo com Correia e Oliveira (2003), seus efeitos colaterais ainda são um desafio para os angiologistas, dentre os quais destacam-se:

Coágulos dentro de veias tratadas;

Hipercromia;

Úlcera química;

Dor persistente;

Dispnéia;

Urticária.

## 4 ALTERNATIVAS TERAPÊUTICAS

Alguns métodos têm se demonstrado alternativos à escleroterapia. A eletrocoagulação, apesar de apresentar-se bem em varículas de difícil acesso à punção, caiu em desuso por ser um processo freqüentemente doloroso na sua aplicação, por vezes falho no resultado e costuma causar manchas brancas nos pontos aplicados. O raio laser, além de ser um tratamento de alto custo, superando a casa dos US\$ 100 mil, há ainda na literatura poucos trabalhos que justifiquem a sua adoção. Há uma tendência em se aplicar a escleroterapia combinada com laser, especialmente nos casos de pequenos vasos com coloração avermelhada, sendo o laser um tratamento complementar ao da escleroterapia (MIYAKE, 2003).

### 4.1 Crioesccleroterapia

A Crioesccleroterapia, um método que utiliza os mesmos produtos esclerosantes da escleroterapia convencional, mas um equipamento diminui a temperatura do produto injetado para 40 graus abaixo de zero. O esclerosante a essa temperatura, além de seu efeito normal,

passa a ter um efeito físico adicional e destrói, pelo frio, a parede interna do vaso, eliminando-o. Observa-se uma grande redução do número de sessões necessárias para o tratamento e manutenção (aumento da potência do tratamento), diminuição ainda maior da sensação dolorosa, que já é pequena (efeito analgésico do frio) e diminuição das pequenas equimoses que aparecem durante o tratamento (por constrição dos vasos, provocada pelo frio) (PITTA, et al., 2003).

Na prática, as pesquisas provaram que o tratamento diminui para a metade o número de sessões necessárias para a correção e apresenta menos complicações. Por apresentar menos equimoses, nem sempre há restrição ao sol e aos exercícios, que podem ser realizados algumas horas após o tratamento (com liberação do médico). O custo por sessão é um pouco maior que o tratamento convencional, mas por causa da redução do número de sessões, o custo final do tratamento acaba sendo inferior ao do tratamento convencional (PITTA, et al., 2003).

## 4.2 Laser

Um tratamento muito estudado na última década foi o laser. Os aparelhos de laser produzem luz com determinadas características que podem ser controladas com perfeição. Estas características fazem com que a luz seja seletivamente absorvida por células vermelhas do sangue dentro dos vasos sanguíneos na pele. Estas características seletivas levam a alteração da energia dentro dos vasos que se quer eliminar, mas não lesam os outros tecidos ao seu redor. Assim se atinge o objetivo de eliminar os pequenos vasos da pele (DOVER e ARNDT 2000).

O laser atravessa a pele sem a lesar e atinge a hemoglobina dos vasos que é vermelha. A hemoglobina recebendo o laser faz aumentar a temperatura do sangue que acaba por eliminar o vaso pelo calor (DOVER et al., 1999).

Na face o laser é mais eficiente, porque os vasos são muito superficiais, ou seja, existe uma pequena extensão de pele entre a superfície e os vasos, o que diminui riscos e facilita o tratamento. O procedimento é realizado no consultório, sem a necessidade de anestesia, podendo o paciente retornar às suas atividades no mesmo dia. Existe restrição ao sol antes e depois do tratamento (QUIRKE et al. 2000).

O laser é o melhor tratamento para os vasos do rosto e pequenos vasos do colo. Para o tratamento do membro, não é igualmente eficiente para todos os vasos, assim preferimos utilizar o laser de forma combinada, associando a crioescleroterapia. Assim ele pode ser utilizado para os vasos menores e mais superficiais, onde é eficiente e a crioescleroterapia para os vasos de pele mais profundos (QUIRKE et al. 2000).

### **4.3 Microcirurgias**

#### **4.3.1 Microcirurgia da telangiectasia combinada**

São chamadas telangiectasias venosas combinadas a presença de veias na pele, em forma de cacho de uva, ou de galhos, que em sua base está presente uma veia, que chamamos matriz, e é a verdadeira responsável pelos pequenos vasos da pele. A Microcirurgia da Telangiectasia Combinada realiza a retirada desta pequena veia com anestesia local. A retirada impede que ocorra refluxo. Posteriormente as telangiectasias (vasos) são tratadas por Crioescleroterapia. A técnica é simples, utiliza apenas uma ou duas pequenas incisões com menos de 1 mm. As microvarizes são retiradas por incisões tão pequenas que não necessitam qualquer tipo de sutura. O paciente retorna para casa imediatamente, fazendo 2 dias de repouso (PITTA, et al., 2003).

#### **4.3.2 Microcirurgia com Anestesia Local**

É indicada para os casos mais leves de microvarizes venosas. Pode ser feita em Day Hospital, ou na própria clínica. É aplicada apenas anestesia local no trajeto das microvarizes. As microvarizes venosas são retiradas por pequenas incisões, tão pequenas, que não necessitam de pontos para cicatrizar. A cirurgia é feita com o auxílio de microganchos que retiram as veias e as eliminam. É necessário um período de repouso não prolongado, usualmente de três a quatro dias, quando se retoma a atividade normal. Com 7 dias a ginástica já está autorizada. É necessário um período sem tomar sol, que varia de caso para caso. Este tipo de procedimento retira as veias reticulares (microvarizes venosas) que estão sob a pele, formando trajetos azulados ou esverdeados e que freqüentemente estão intimamente associados com as telangiectasias venosas. Estas veias são muito freqüentes na face posterior

do joelho e lateral da coxa e perna. Aparecem também na parte de dentro do joelho e coxa e às vezes na frente da tibia. Quando estão associadas, as telangiectasias venosas são fonte de refluxo e estase de sangue. Assim são, em parte, responsáveis pelo aparecimento dos vasos e devem ser tratadas também para melhores resultados. É como se as veias reticulares ou microvarizes venosas fossem os galhos e os vasos as folhas. Não adianta tratar as folhas e deixar os galhos que outras folhas irão nascer com o tempo (PITTA, et al., 2003).

#### 4.3.3 Microcirurgia com Anestesia Peridural

Trata-se, em essência, do mesmo procedimento realizado com anestesia local, mas para pacientes que têm uma grande quantidade de microvarizes venosas. Neste caso a anestesia peridural substitui a anestesia local. Quando as varizes são em grande número, este procedimento é mais confortável. A cirurgia é feita em day hospital. A alta é no mesmo dia. O repouso e os cuidados são iguais (PITTA, et al., 2003).

#### 4.4 Agulha para lise mecânica

Os tratamentos realizados para os casos de telangiectasias venosas utilizados corriqueiramente na atividade clínica ainda requerem melhores resultados. Os principais desconfortos como as manchas hipercrômicas, pequenas queimaduras, recidivas, e principalmente as dores causadas pelos distintos tratamentos utilizados na prática médica devem ser minimizados para que o tratamento das telangiectasias venosas se aproxime do ideal. Além disso, deve ter seu tratamento realizado em menor tempo facilitando assim a melhor adesão por parte do paciente.

A mais recente alternativa terapêutica desenvolvida é um novo modelo de tratamento para varizes e telangiectasias por lise vascular venosa sem uso de produtos químicos, objetivando a redução dos efeitos colaterais (OLIVEIRA et al., 2007). Para tanto, foi desenvolvido um aparelho capaz de realizar tratamento de varizes por meio de destruição mecânica (Figura 1). Um motor de 12v para acoplagem da agulha conectado a um transformador de 220v-12v e um sistema de pedal para acionar o mecanismo que trabalha a uma velocidade de aproximadamente 240 rpm. O mecanismo possui uma haste que ao ser

acionada executa movimentos no ângulo de 30° promovendo à agulha acoplada um deslocamento longitudinal de avanço e recuo. As agulhas de lise vascular são de fabricação artesanal, em aço inoxidável de 7mm de espessura, possuindo triplo bisel, atingindo o epitélio, destruindo o vaso objetivado. Para acomodação do material utilizou-se mesa auxiliar tipo Mayo coberta em campo estéril.

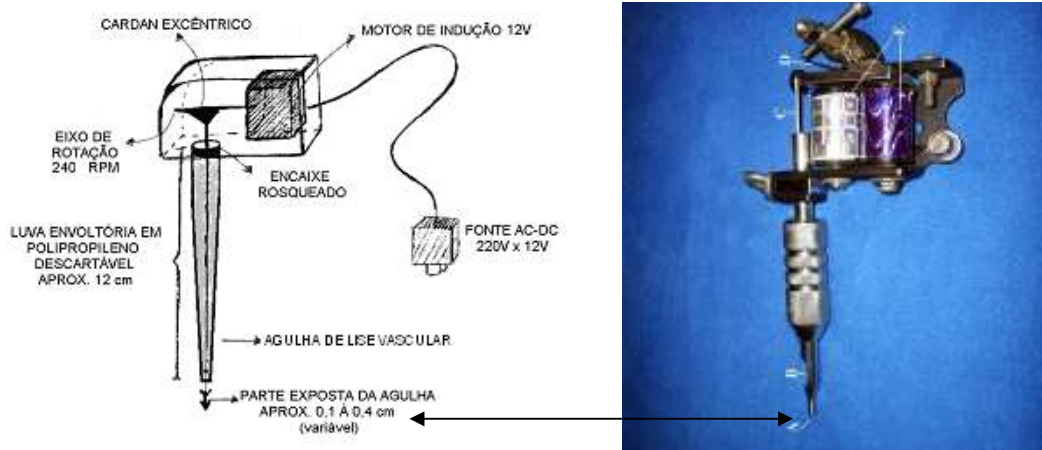


Figura 1 – Esquema inicial do protótipo idealizado e o equipamento já construído para acoplagem da agulha usado no experimento, onde A – ponta da agulha onde localiza-se o bisele; B – bico semi-aberto para regulagem da ponta da agulha; C – base da agulha acoplada ao sistema acionador; D – haste acionadora responsável pelo movimento da agulha; E – sistema de bobinas que são alimentadas por uma corrente de 12v. (OLIVEIRA, 2006).

Os estudos preliminares foram realizados em galinhas *Gallus gallus* da linhagem *Lohmann Brown*, na Faculdade de Medicina Veterinária da Universidade Estadual do Rio Grande do Norte, Campus de Mossoró-RN e no Laboratório de Citologia Clínica e Histologia Quantitativa do Departamento de Ciências Farmacêuticas no Centro de Ciências da Saúde da Universidade Federal de Pernambuco (UFPE). Os resultados demonstraram que o método experimental proposto, com uso de agulha para lise vascular, possui eficiência no tratamento das microvarizes, reduzindo as recidivas e não provocando manchas hipercrômicas. Promove a lise imediata de vasos sanguíneos e extravasamento das hemácias, não permitindo com isso que as hemácias desoxigenadas, aprisionadas dentro do vaso, liberem suas moléculas de ferro, levando assim à formação de manchas hipercrômicas de difícil tratamento e resultados estéticos indesejáveis (OLIVEIRA et al., 2007).

## 5 CONSIDERAÇÕES FINAIS

Pacientes que possuem microvarizes e que são submetidos aos tratamentos, quer seja escleroterapia ou tratamento a laser, estão muitas vezes, sujeitas a complicações diversas, tais como hiperchromia de trajeto tratado, alergia, necrose cutânea e recidiva do vaso previamente tratado, levando muitas vezes, a um resultado estético desagradável (BEALE e GOUGH, 2005). Dentre as técnicas convencionais mais utilizadas na prática clínica estão as que fazem uso do oleato de monoethanolamina a 5%. O objetivo dos métodos convencionais visa (RABE et al., 2004) levar a uma flebite química e obliteração do vaso e posterior absorção pelo organismo. Segundo Oliveira et al. (2007) o método por lise mecânica foi idealizado com a finalidade de destruir diretamente o vaso com agulha apropriada, sem passar pelos estágios de flebite e obliteração, facilitando assim a absorção do mesmo, minimizando os efeitos colaterais.

De acordo com Maffei (1982), os tratamentos por escleroterapia química convencional, independente do líquido esclerosante utilizado, pode levar ao surgimento de manchas hipercrômicas, que é um efeito comum observado nessa situação, mas, de acordo com Oliveira et al. (2007), esse efeito não ocorre no tratamento pela agulha para lise mecânica. De acordo com Oliveira (2006), a facilidade desta técnica, a disponibilidade do material usado, a fácil aquisição e baixo custo do tratamento experimental são fatores que estimulam a continuidade na investigação da aplicabilidade do método proposto nos mais diferentes centros de pesquisa, cuja linha seja a vascular, mais especificamente a de tratamentos alternativos das microvarizes.

## REFERÊNCIAS BIBLIOGRÁFICAS

- AALSMEER, W.C. Clinical significance of the arterial vascular syndrome. **Collec. Nat. Lib. Med.**, v.46, n.6, p.127-51, 1954.
- ABDALLA, P. Varizes arteriais. Síndrome de Pratt. **Boletim do Centro do Estudos.** v.3, p.235, 1951.
- ABRAMSON, JH; HOPP, C; EPSTEIN, LM. The epidemiology of varicose veins. A survey in western Jerusalem. **J Epidemiol Community Health**; v.35, p213-217, 1981.
- ARNOLDI, C.C. The aetiology of primary varicose veins. **Dan. Med. Buli.**, v.4, p.102, 1957.
- AUN, R.; LEÃO, P.P. **Fundamentos da cirurgia vascular e angiologia.** São Paulo: Lemos Editorial, p.127-146, 2002.
- BEALE, RJ.; GOUGH, MJ. Treatment options for primary varicose veins – a review. **Eur J Vasc Endovasc Surg**, v.30, p.83-95, 2005.
- BEEBE, H.B.; et al. Classification and grading of chronic venous disease in the lower limb. A consensus statement. **Eur J Vasc Endovasc Surg**, v.12, p.487-92, 1996.
- BEEBE-DIMMER, J.L.; PFEIFER, J.R.; ENGLE, J.S.; SCHOTTENFELD, D. The epidemiology of chronic venous insufficiency and varicose veins. **Ann Epidemiol**, v.15, p.175-184, 2005.
- BOUISSOU H, JULIAN M, et al. Vein morphology. **Phlebology**; v.3, p.1-11. 1988.
- CLEAVE, TL. Varicose veins Nature's error or man's? **Lancet**, v.2, p.172-175, 1959.
- CORDEIRO, A.K.; BACARAT, F.F. **Linfologia.** Fundo BYK-Prociencx, 1983.
- CORNU-THERNARD, A.; BOIVIN, P.; BAUD, J.M.; DE-VINCENZI, I.; CARPENTIER, P.H. Importance of the familial factor in varicose disease. Clinical study of 134 families. **J Dermatol Surg Oncol**, v.20, p.318-326, 1994.
- CORREIA, M.E.; OLIVEIRA, A.P. Complicações em escleroterapia. In: PITTA, GBB; CASTRO, AA; BURIHAN, E., editores. **Angiologia e cirurgia vascular: guia ilustrado.** Maceió UNCISAL/ECMAL & LAVA; 2003. Disponível em: <http://www.lava.med.br/livro>. Acesso em: 28 jan. 2008.
- DOVER, J. ARNDT, K. New approaches to the treatment of vascular lesions. **Lasers Surg. Med.**, v.26, p.158-163, 2000.

DOVER, J.; SADICK, N.; GOLDMAN, M. The role of lasers and light sources in the treatment of leg veins. **Dermatol. Surg.**, v.25, p.328-335, 1999.

DUQUE, F.L.V.; DUQUE, A.C. Curso de linfologia. **Rev. Angiol. Cirurg. Vasc.** v.10, n.2, 2001.

EVANS, C.J.; FOWKES, F.G.; RUCKLEY, C.V.; LEE, A.J. Prevalence of varicose veins and chronic venous insufficiency in men and women in the general population: Edinburgh Vein Study. **J Epidemiol Community Health**; v.53, p.149-153, 1999.

GOLLEDGE, J.; QUIGLEY, F.Q. Pathogenesis of varicose veins. **Eur J Vasc Endovasc Surg**, v.25, p.319-324, 2003.

HOLLINGSWORTH, S.J.; TANG, C.B.; BARKER, S.G.E. Primary varicose veins in the presence of an intact sapheno-femoral junction. **Phlebology**; v.16, p.68-72, 2001.

IANNUZZI, A.; PANICO, S.; CIARDULLO, A.V.; BELLATI, C.; CIOFFI, V.; IANNUZZO, G.; CELENTANO, E.; BERRINO, F.; RUBBA, P. Varicose veins of the lower limbs and venous capacitance in postmenopausal women: Relationship with obesity. **J Vasc Surg**, v.36, p.965-968, 2002.

JOHNSON J.R, G; RUTHERFORD, R.B. Varicose veins: patients selection and treatment. In: Rutherford RB, editor. **Vascular Surgery**. Philadelphia: WB Saunders; p. 2033, 1995.

JUNQUEIRA, L.C. CARNEIRO, J. **Histologia básica**. Rio de Janeiro: Guanabara Koogan, 2004.

KISTNER, R.L. Definitive diagnosis and definitive treatment in chronic venous disease: a concept whose time has come. **J Vasc Surg**, v.24, p.703-10, 1996.

KISTNER, R.L.; EKLOF, B.; MASUDA, E.M. Diagnosis of chronic venous disease of the lower extremities: the "CEAP" classification. **Mayo Clin Proc**, v.71, p.338-45, 1996.

LABROPOULOS, N.; GIANNOUKAS, A.D.; DELIS, K.; MANSOUR, M.A.; KANG, S.S.; NICOLAIDES, A.N.; LUMLEY, J.; BAKER, W.H. Where does venous reflux start? **J Vasc Surg**, v.26, p.736-42, 1997.

LONDON, N.J.M.; NASH, R. Varicose veins. **BMJ**, v.320, p.1391-1394, 2000.

MAFFEI, F.H.A. **Contribuição para o conhecimento da epidemiologia das varizes e da insuficiência venosa crônica dos membros inferiores** [Tese]. Botucatu: UNESP; 1982.

MAFFEI, F.H.A.; LASTORIA S.; YOSHIDA W.B.; ROLLO H.A. **Doenças vasculares periféricas**. Rio de Janeiro: MEDSI. 3Ed. 2002.

MAFFEI, F.H.A. et al. Varicose veins and chronic venous insufficiency in Brazil: Prevalence among 1755 inhabitants of a country town. **Int J Epidemiol**. v.15, p.210-217, 1986.

MEDICAL Universitas. O que são varizes? In.: **Trabalhos de pesquisa da Clínica Naturale**. Disponível no site <http://www.naturale.med.br/angiologista/vascular/index.htm>. Acesso em: 28 jan. 2008.

MELLO, NA. Síndrome das Varizes. In: **Síndromes vasculares**. São Paulo: Byk: 1999. p.265-94.

MIYAKE, K. **Combinação de técnicas é a melhor indicação para o tratamento de varizes**. Disponível no site [www.sblmc.com.br](http://www.sblmc.com.br) acessado em 12/11/2003.

MORAES, I.N. Varizes e telangiectasias. Utilidade da microangiografia na utilização terapêutica. **Ver. Ass. Méd. Bra.** v.8 n.1 p.5-9, 1962.

OLIVEIRA, R.R. **Modelo experimental em galináceo (*Gallus gallus*) para terapia alternativa de microvarizes e telangiectasias venosas** [Dissertação] Recife, UFPE, 2006.

OLIVEIRA, R.R.; CALADO, E.B.; MOTA, D.L.; SILVA, A.F.V.P.; CAVALCANTI, J.S. Terapia alternativa para microvarizes e telangiectasias com uso de agulha. **Jornal Vascular Brasileiro**. v.6, n.1, p.1-8, 2007.

PINTO-RIBEIRO, A. Varizes dos membros inferiores - 38 E. Escleroterapia de varizes. In.: MAFFEI, F.H.A. **Doenças vasculares periféricas**. Rio de Janeiro: MEDSI. 1987.

PITTA, G.B.B.; CASTRO, A.A.; BURIHAN, E., editores. **Angiologia e cirurgia vascular**: guia ilustrado. Maceió UNCISAL/ECMAL ; LAVA; 2003. Disponível em: <http://www.lava.med.br/livro>.

PORTER, J.M.; MONETA, G.L. Reporting standards in venous disease: an update. **J Vasc Surg**, v.21, p.635-45, 1995.

PRATT, G.H. Arterial varices, a syndrome. *Am. J. Surg.*, v.77, p.41-46, 1949.

PSAILA J., MELHUIISH J. Viscoelastic properties and collagen content of the long saphenous vein in normal and varicose veins. **Br J Surg**; v.76, n.1, p.37-40, 1989.

QUIRKE, T.E.; RAUSCHER, G.; HEATH, L.L. Laser treatment of leg and facias telangiectasia. **Aesthetic Surg. J.** v.20, n.6, p.465-470, 2000.

RABE, E.; PANNIER-FISCHER, F.; GERLACH, H.; BREU, F.X.; GEGGENBICHLER, S.; ZABEL, M. Guidelines for sclerotherapy of varicose veins (ICD 10: I83.0, I83.1, I83.2, and I83,9). **Dermatol Surg** v.30, n.5, p.687-693, 2004.

ROSE, S.; AHMED, A. Some thoughts on the aetiology of varicose veins. **J Cardiovasc Surg**; v.27, n.5, p.534-43, 1986.

RUTHERFORD, R.B. Vascular surgery: comparing outcomes. **J Vasc Surg**, v.23, p.5-17, 1996.

RUTHERFORD, R.B.; PADBERG, F.T.; COMEROTA, A.J.; KISTNER, R.L.; MEISSENER, M.H.; MONETA, G.L. Venous severity scoring: an adjunct to venous outcome assessment. **J Vasc Surg**, v.31, n.6, p.1307-12, 2000.

SADICK, N.S. Predisposing factors of varicose and telangectasic leg veins. **J Dermatol Surg Oncol**; v.18, p.883-886, 1992.

THULESIUS, O.; SAID, S. et al. Endothelial mediated enhancement of noradrenaline induced vasoconstriction in normal and varicose veins. **Clin Physiol**; v.11, n.2, p.153-59, 1991.

THULESIUS O, UGAILY-THULESIUS L, et al. The varicose saphenous vein, functional and ultrastructural studies, with special refernce to smooth muscle. **Phlebology**; v.3, p.89-95, 1988.

UNGETHUEM, U.L. de G. Escleroterapia de varizes de membros inferiores por retropunção usando oleato de ethanolamina diluída em glicose hipertônica - análise de 12.560 casos. **XII Congresso Internacional de Medicina Estética**. Anais 2003.

VIN, F. Varices, Varicose veins. **EMC – Cardiologie Angéiologie**. v.2, p.1-26, 2005.